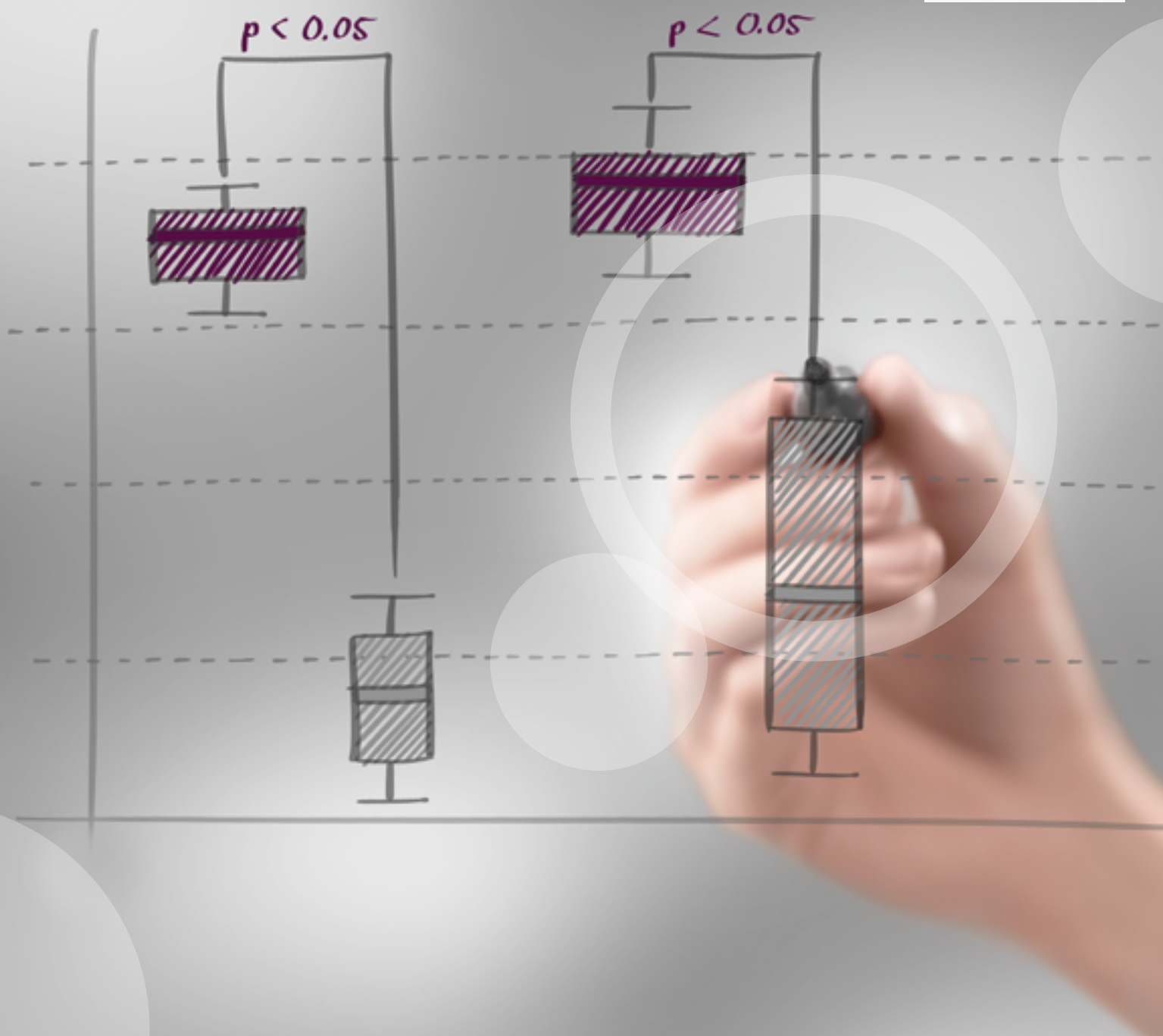

Dente Premium[®]

Tratamento dos maxilares atróficos sem enxerto ósseo:
apresentação de três casos clínicos.

- Dra. Fernanda Werneck

Saúde bucal nas melhores mãos.



KULZER
MITSUI CHEMICALS GROUP

Tratamento dos maxilares atróficos sem enxerto ósseo: apresentação de três casos clínicos

Relato do Caso Clínico:

O paciente portador de prótese total de longo prazo apresenta dificuldade funcional e estética como resultado do processo contínuo de reabsorção dos maxilares, o que dificulta o estabelecimento da harmonia facial. Para o tratamento reabilitador ideal a proposta de utilizar implantes dentários possibilita o posicionamento dos dentes de forma adequada, associada à escolha do formato anatômico que melhor atenda às características individuais de cada paciente.

O objetivo do presente relato é demonstrar o fluxo de trabalho através da apresentação resumida de 3 casos clínicos para o tratamento dos maxilares atróficos sem a utilização de enxerto ósseo com a reabilitação protética imediata utilizando próteses do tipo protocolo.

Autora:

- Dra. Fernanda Werneck

Especialista em Prótese Dentária - Professora do curso de Imersão em tratamento dos maxilares atróficos - IPENO - Florianópolis

E-mail: fe.werneck@hotmail.com

Material Utilizado:

- Dente Premium®

Fotos do caso:

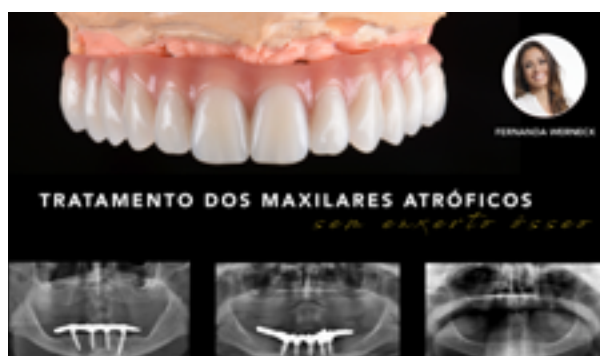

Figura 01 - Capa.

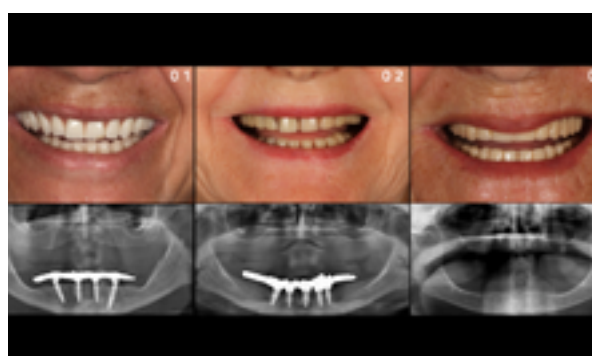

Figura 02 - O planejamento inicial através da avaliação sistêmica do paciente e análise extra e intra-oral.

Tratamento dos maxilares atróficos sem enxerto ósseo: apresentação de três casos clínicos

Fotos do caso:

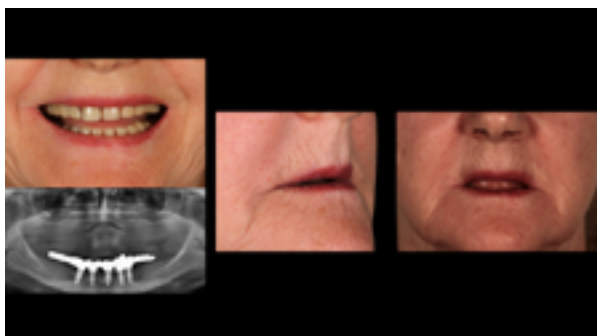

Figura 03 - Avaliação do suporte de labial.

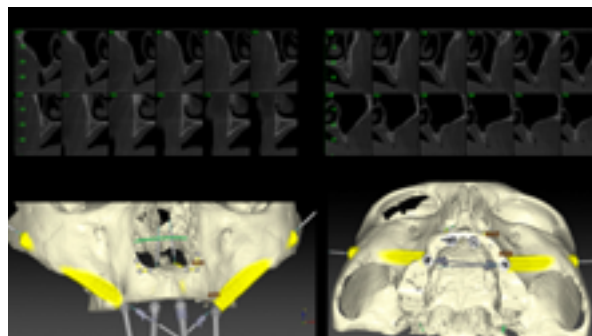


Figura 04 - Avaliação dos exames tomográficos, planejamento e cirurgia virtual.

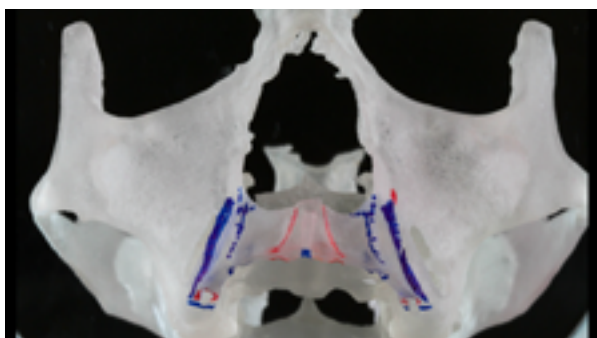


Figura 05 - Cirurgia do protótipo.

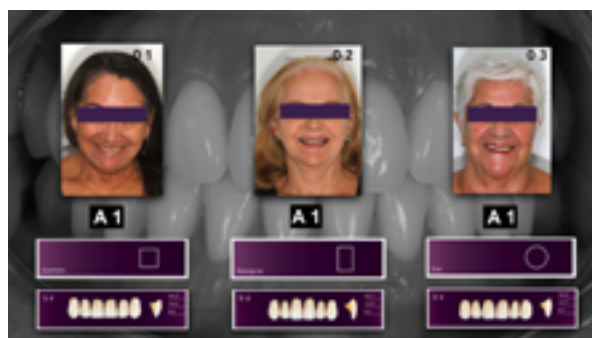

Figura 06 - Escolha dos dentes através da análise facial e aspectos intra-buciais.

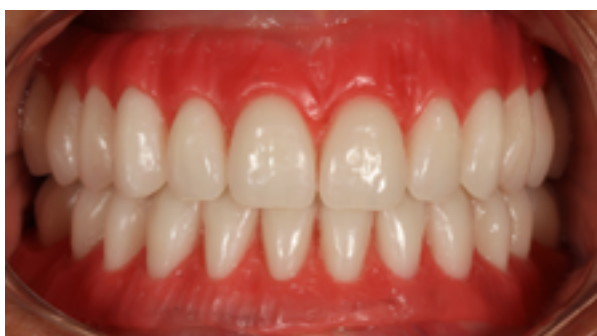

Figura 07 - Etapa 01 - Moldagem inicial para registro e montagem dos dentes. Etapa 2 - Prova estética pré-operatória intra-oral.

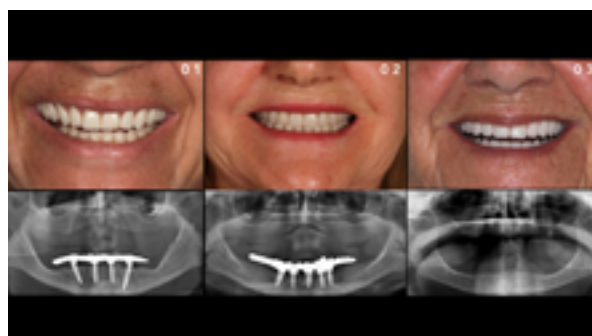

Figura 08 - Prova estética pré-operatória extra-oral.

Tratamento dos maxilares atróficos sem enxerto ósseo: apresentação de três casos clínicos

Fotos do caso:

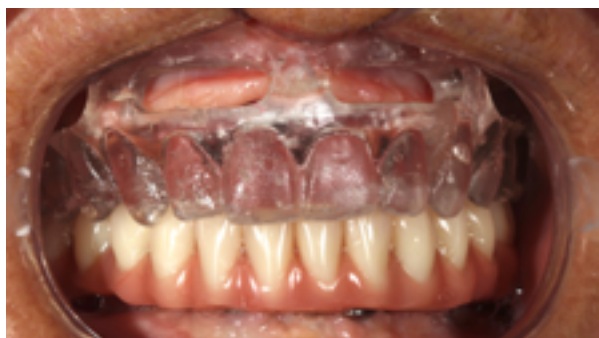

Figura 09 - Confeção e prova do guia multifuncional.

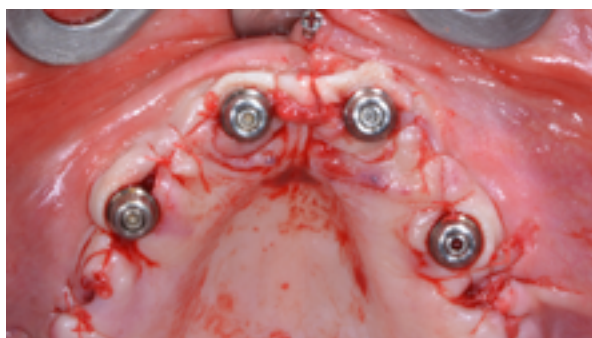

Figura 10 - Fase cirúrgica.

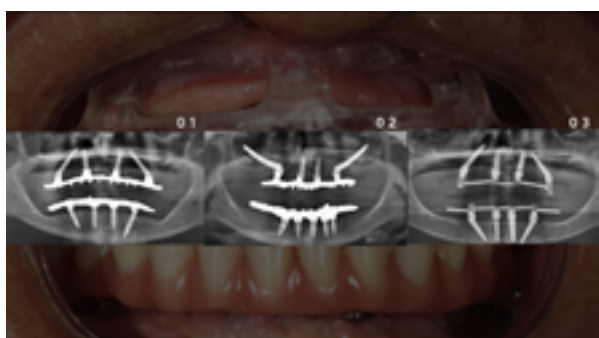


Figura 11 - Técnica All-on-4: Caso 1 e 3 implantes inclinados, Caso 2: Associado ao implante zigomático.



Figura 12 - Prova da barra e dos dentes.

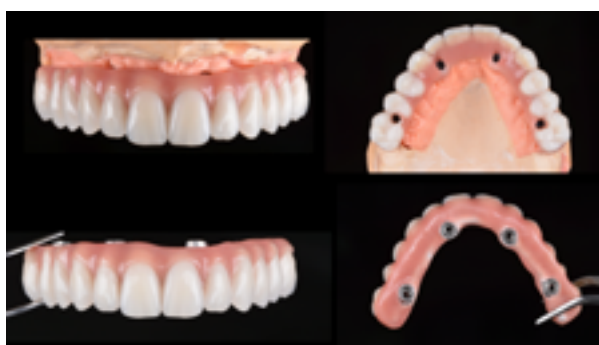

Figura 13 - Confeção da prótese do tipo protocolo.

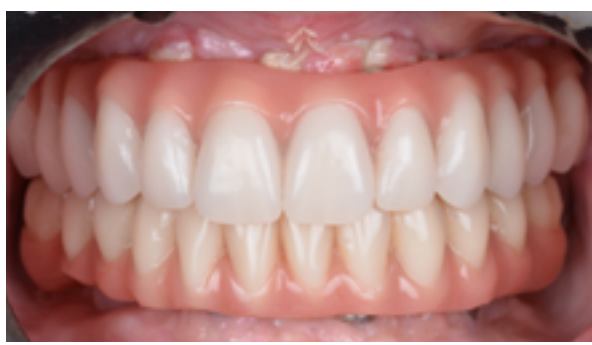

Figura 14 - Instalação da prótese do tipo protocolo após 3 dias.

Tratamento dos maxilares atróficos sem enxerto ósseo: apresentação de três casos clínicos

Fotos do caso:

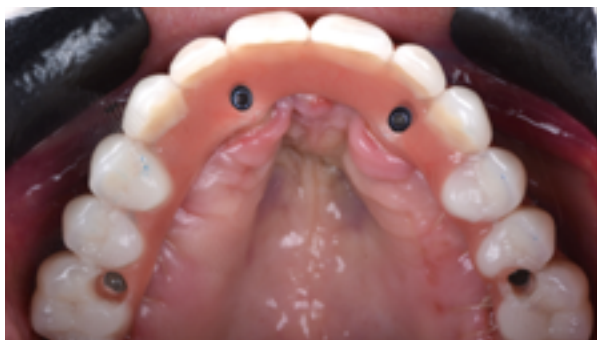

Figura 15 - Vista oclusal.



Figura 16 - Suporte labial.

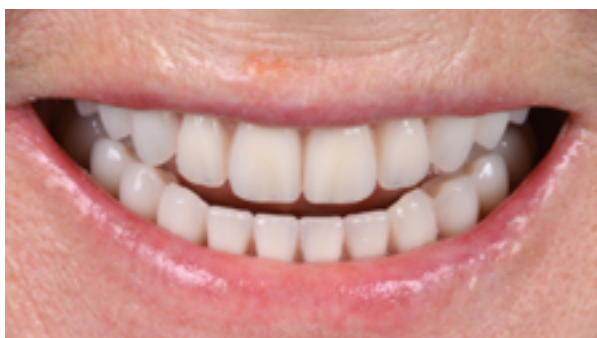

Figura 17 - Sorriso final.

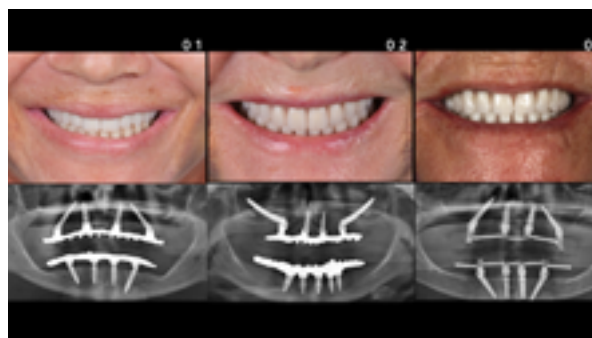


Figura 18 - Resultado final imediato dos 3 casos clínicos.

