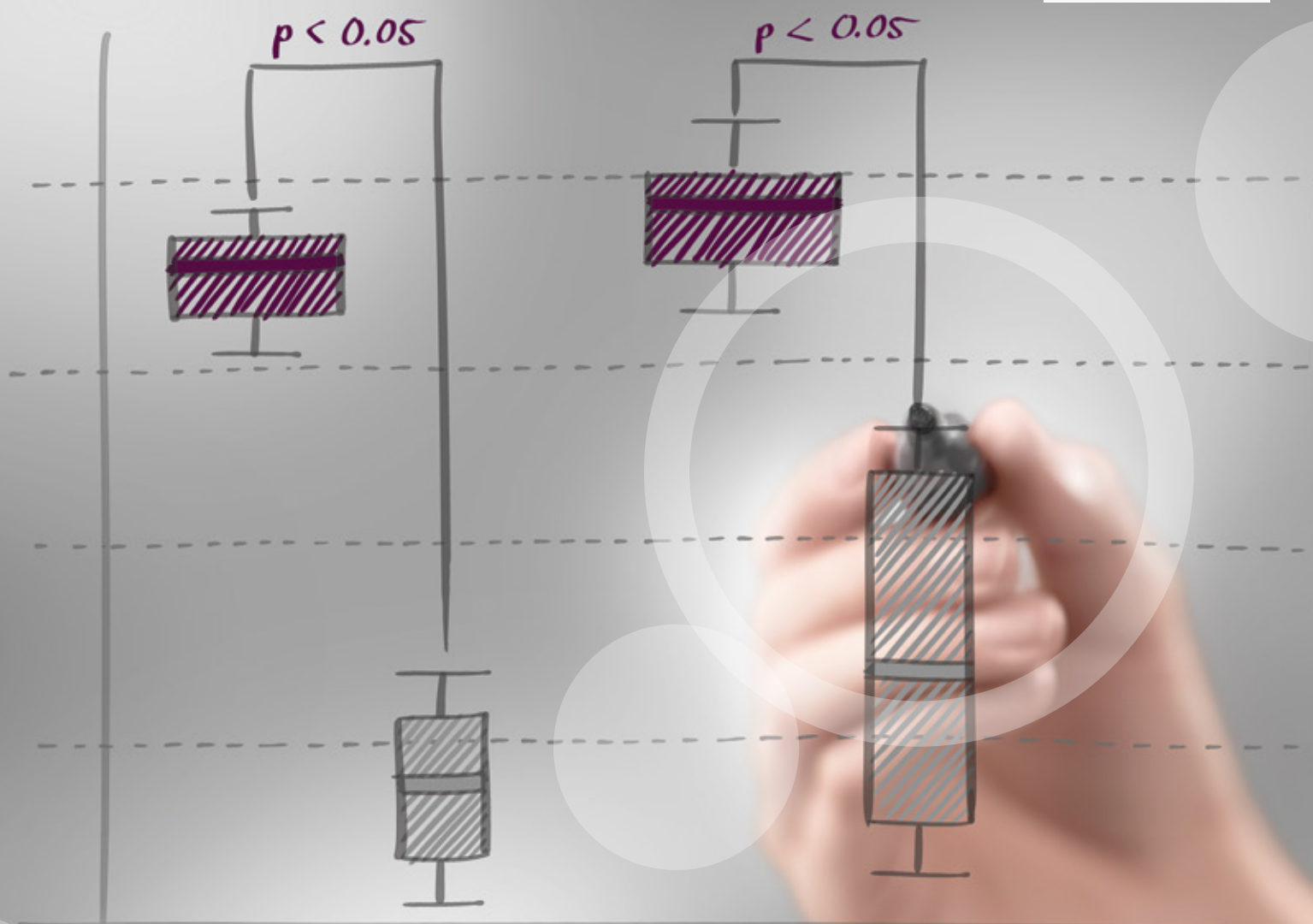

### **Dente Premium<sup>®</sup>**

Tratamento de complicações estéticas em próteses do tipo protocolo

- Dra. Fernanda Werneck

Saúde bucal nas melhores mãos.



**KULZER**  
MITSUI CHEMICALS GROUP

## Tratamento de complicações estéticas em próteses do tipo protocolo

### Relato do Caso Clínico:

O paciente portador de prótese do tipo protocolo superior apresentou-se com dificuldade funcional e principalmente estética relacionado a exposição durante o sorriso, da junção entre a borda superior da prótese fixa com o rebordo gengival, assim como a dificuldade em higienização para manutenção a longo prazo. Para o ideal plano de tratamento e retratamento reabilitador a utilização de imagens tomográficas, protocolo fotográfico completo e análise intra-bucal estética-funcional compõe um pilar fundamental para o correto direcionamento e entendimento de todos os envolvidos. Através da individualização com base nas características do paciente realizamos nosso plano de tratamento. O objetivo do presente relato é demonstrar o fluxo de trabalho através da apresentação resumida de 01 caso clínico para o retratamento dos maxilares atróficos com a utilização inicialmente de enxerto ósseo em seio maxilar bilateral, remoção dos implantes mal posicionados e a reabilitação tardia protética. Restabelecendo a estética e função associada a harmonia facial.

### Material Utilizado:

- Dente Premium®

### Autora:



- Dra. Fernanda Werneck

Especialista em Prótese Dentária.

Professora do curso de Imersão em tratamento dos maxilares atróficos, IPENO - Florianópolis.

E-mail: fe.werneck@hotmail.com

## Tratamento de complicações estéticas em próteses do tipo protocolo

Fotos do caso:

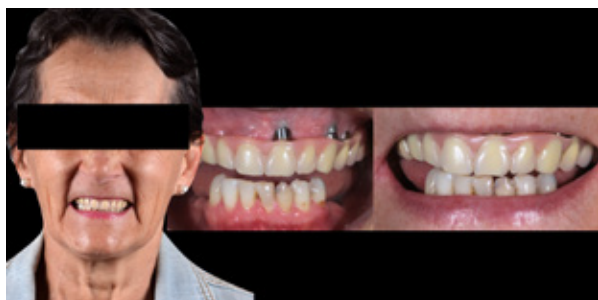

Figura 01 - Aspecto e planejamento inicial através da avaliação sistêmica do paciente e análise extra e intraoral.

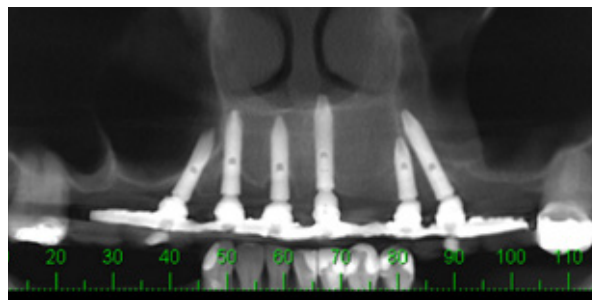


Figura 02 - Exame tomográfico inicial.

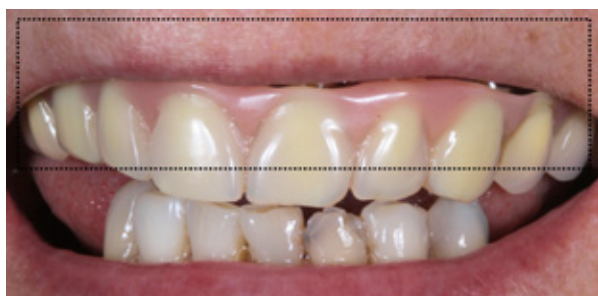

Figura 03 - Avaliação da zona de transição comprometida.

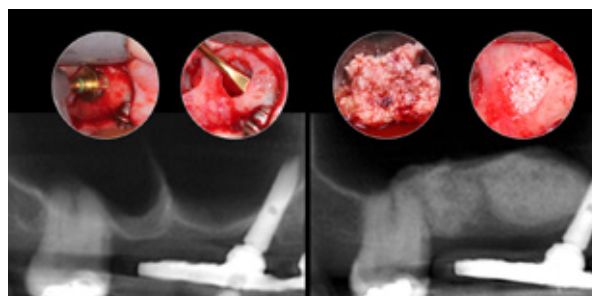


Figura 04 - Enxerto ósseo através do levantamento do seio maxilar bilateral.

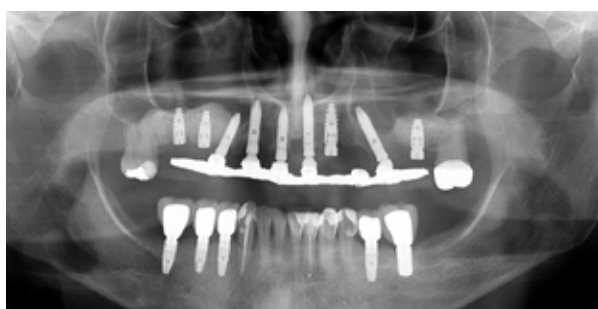

Figura 05 - Após 6 meses, instalação de implantes na área enxertada.



Figura 06 - Escolha dos dentes através da análise facial e aspectos intrabucais.

## Tratamento de complicações estéticas em próteses do tipo protocolo

Fotos do caso:

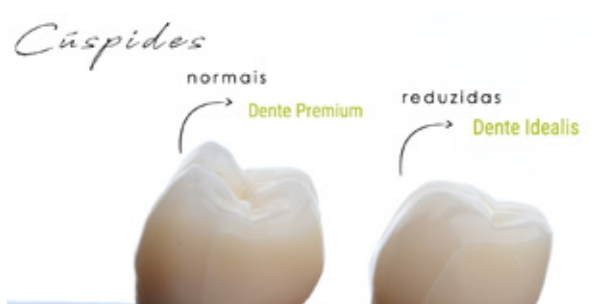

Figura 07 - Escolha dos dentes posteriores.

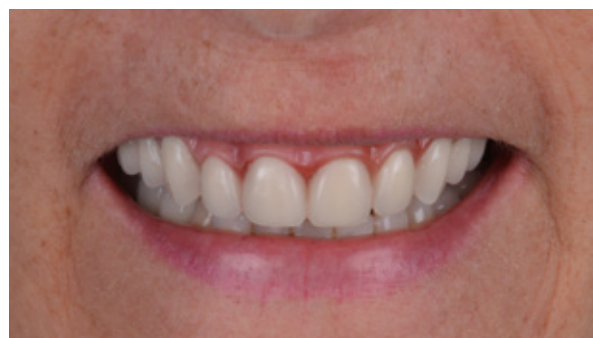

Figura 08 - Prova estética e funcional.

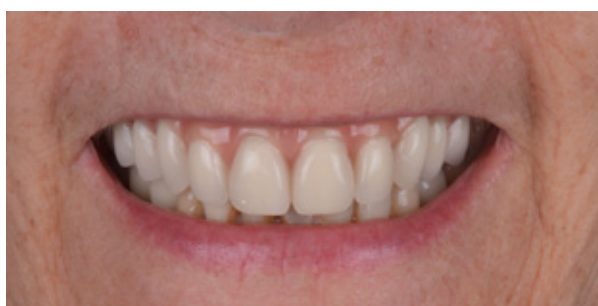

Figura 09 - Instalação da prótese do tipo protocolo provisória.



Figura 10 - Fase cirúrgica 2 - Remoção dos implantes, mal posicionados.

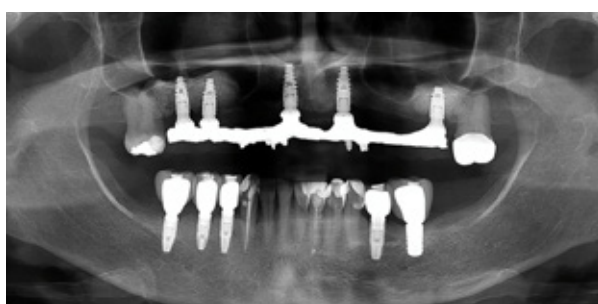

Figura 11 - Regularização do rebordo ósseo e instalação dos novos implantes.

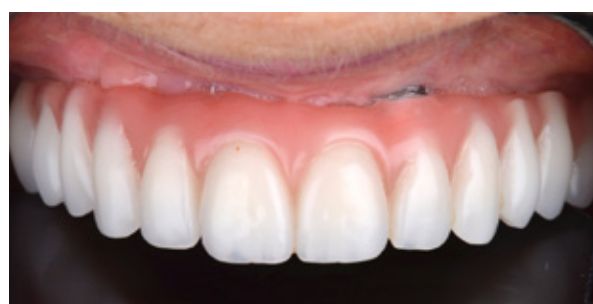

Figura 12 - Confecção da prótese do tipo protocolo.

## Tratamento de complicações estéticas em próteses do tipo protocolo

Fotos do caso:

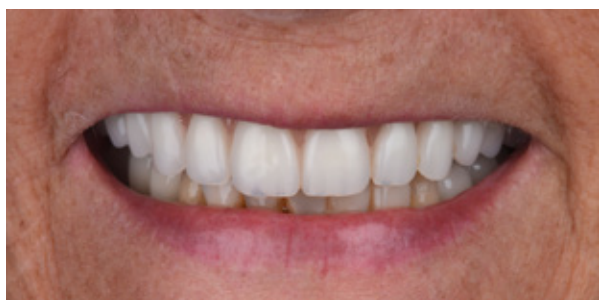

Figura 13 - Sorriso final.



Figura 14 - Posicionamento correto dos dentes superiores (vertical e horizontal).

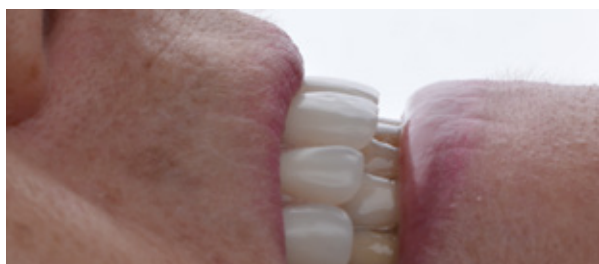

Figura 15 - Suporte labial.

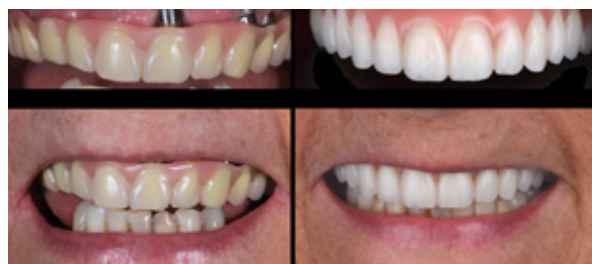

Figura 16 - Aspecto Inicial e Final.

