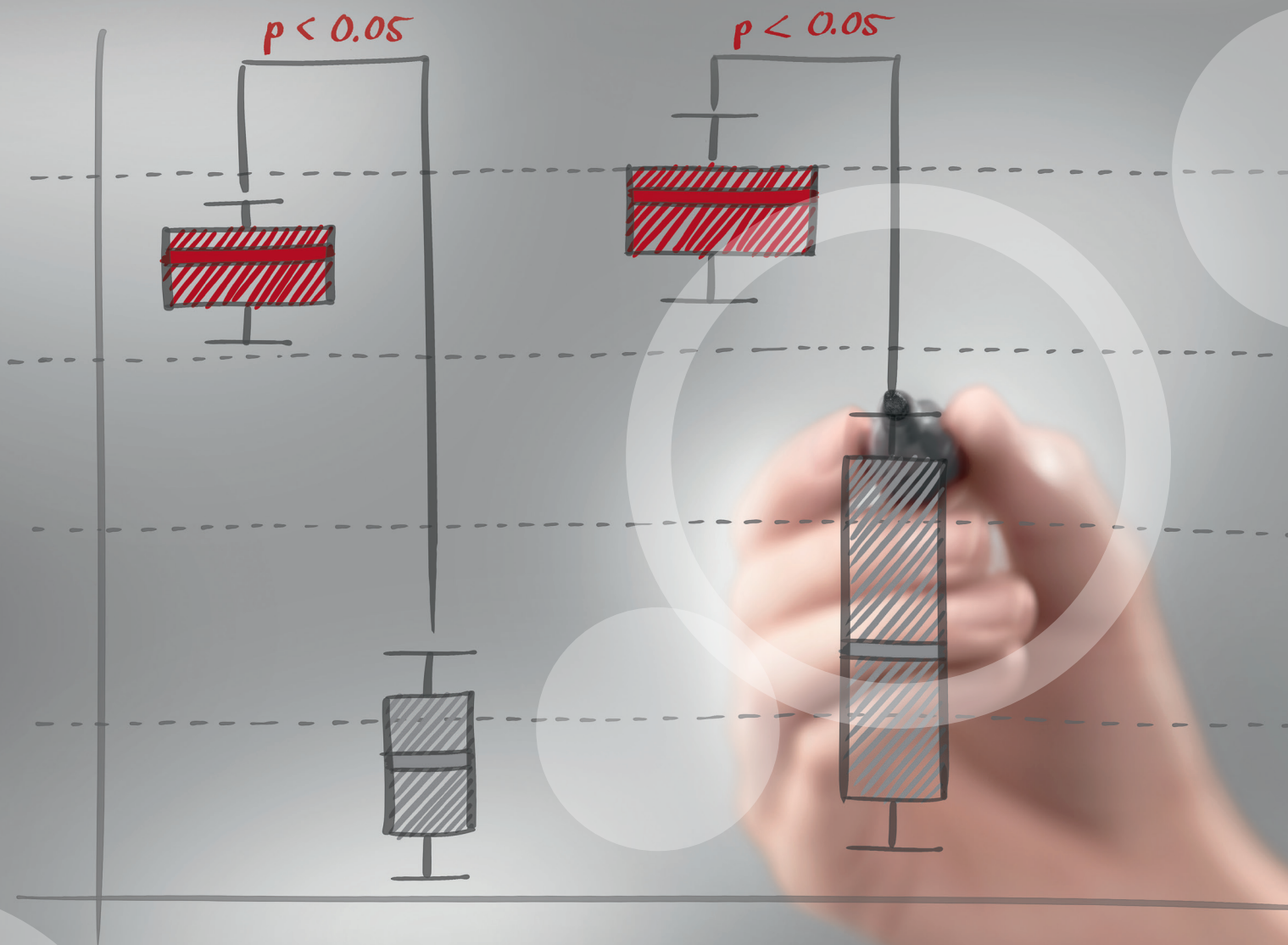

Charisma® Diamond

Restaurações estéticas com resina composta:
Pequenos detalhes que fazem a diferença.

- Jonas Andrade

Saúde bucal nas melhores mãos.



KULZER
MITSUI CHEMICALS GROUP

Restaurações estéticas com resina composta: Pequenos detalhes que fazem a diferença

Relato do Caso Clínico:

Paciente do sexo feminino com restauração antiga em resina composta no dente 2.1, a qual era sua queixa principal, por não estar satisfeita com o resultado estético.

A percepção dos detalhes anatômicos e a luminosidade do dente natural em comparação à restauração antiga podem ser mais evidentes quando o contraste da imagem é aumentado. Em uma segunda imagem fotográfica em preto e branco é possível delimitar nitidamente os limites da restauração em questão (figuras 02 e 03).

Figura 02: Aumento de contraste da imagem para identificação das diferenças entre os dentes naturais e a restauração.

O segundo passo, após o diagnóstico, é a seleção de cor, onde a tomada de cor foi feita com a escala VITA clássica para seleção de cores das resinas compostas. Notamos que os dentes naturais da paciente são mais brancos que os dentes da escala de cor (figura 04).

Após a seleção de cor e identificação de que os dentes eram mais claros que as cores presentes na escala Vita, optou-se por selecionar cores para dentes clareados.

Os procedimentos seguintes foram a remoção da restauração antiga e realização da restauração atual utilizando a resina composta nano-híbrida, Charisma® Diamond (Kulzer). A Charisma® Diamond foi selecionada por sua elevada capacidade estética de mimetização de cor com a do esmalte adjacente e também por suas elevadas propriedades mecânicas. Dentro deste sistema, foram selecionadas as cores OL (opaque light) que é uma cor de dentina para dentes clareados e o esmalte BL (bleach), também indicado em casos de dentes mais claros. (figura 05). Especificamente neste caso, não foi necessário utilizar nenhuma cor de resina que tivesse maior grau de translucidez, apenas as cores de esmalte e dentina foram suficientes para devolver a estética adequada ao dente restaurado.

Perceba que nas imagens de alto contraste e em preto e branco, a resolução estética obtida foi muito semelhante ao do dente natural, possibilitando um resultado de restauração imperceptível e portanto, altamente satisfatório (figura 06 e 07).

Material Utilizado:

- Charisma® Diamond

Autor:



• Jonas Andrade

Graduado pela PUCRS;
Especialista em Implantodontia SOBRACID/ Porto Alegre – RS;
Membro do ITI Study Club (International Team for Implantology);
Mestre em Dentística Restauradora pela PUCRS;
Prof. de Reabilitação em Prótese Oral CEO/ Porto Alegre – RS;
Prof. convidado do curso de Especialização em Prótese Oral SOBRACID/
Porto Alegre;
Atuação na área de Reabilitação Estética Oral

Restaurações estéticas com resina composta: Pequenos detalhes que fazem a diferença

Fotos do caso:

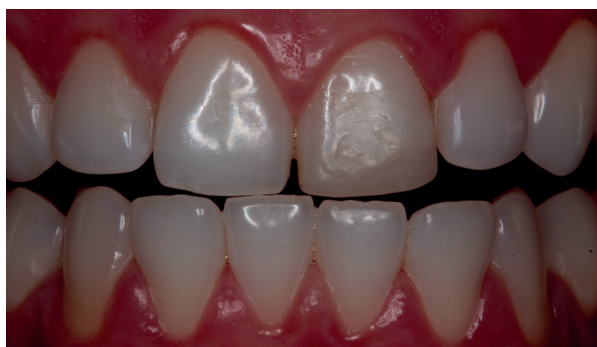

Figura 01 - Aspecto inicial dente 21.

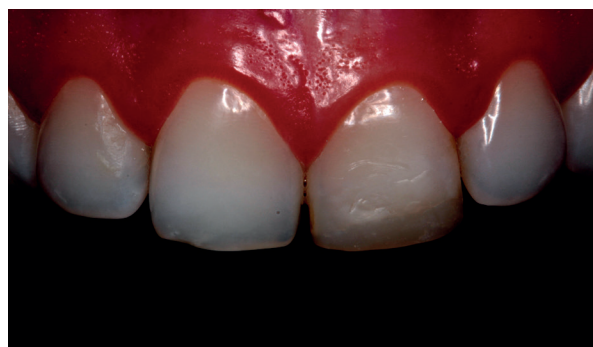


Figura 02 - Aumento de contraste da imagem para identificação das diferenças entre os dentes naturais e a restauração.

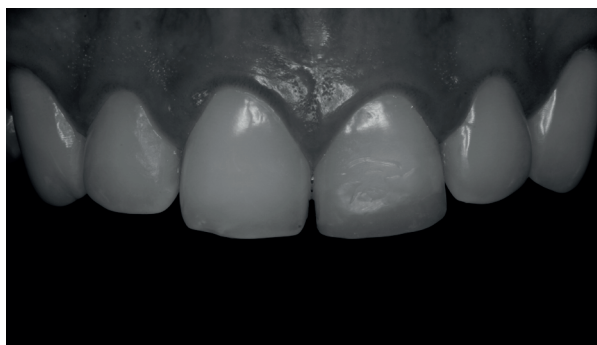


Figura 03 - Imagem em preto e branco – tem-se a nítida percepção dos limites e alteração de forma e cor.

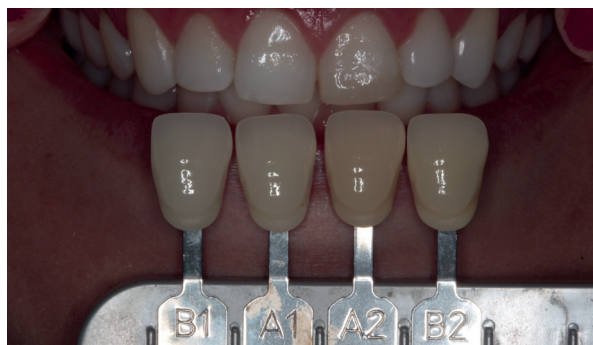

Figura 04 - Seleção de cor.

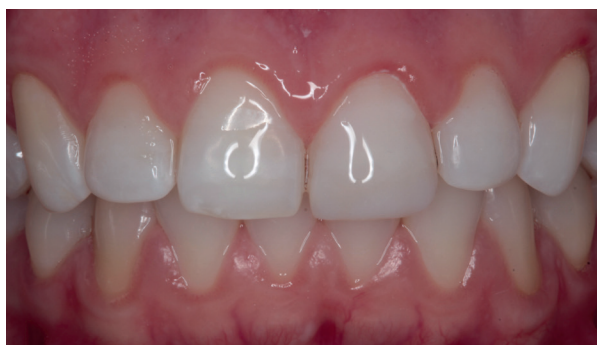

Figura 05 - Imagem após a realização da restauração com Charisma® Diamond.

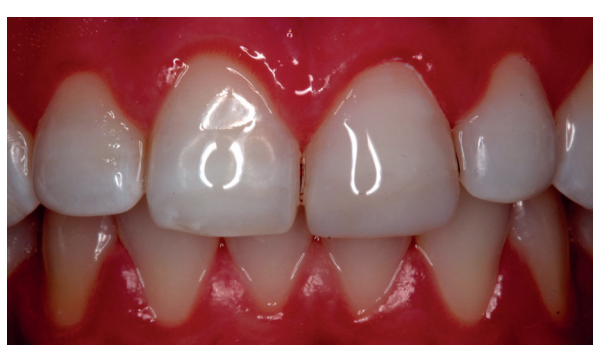

Figura 06 - Imagem final com alto contraste.

Restaurações estéticas com resina composta: Pequenos detalhes que fazem a diferença

Fotos do caso:

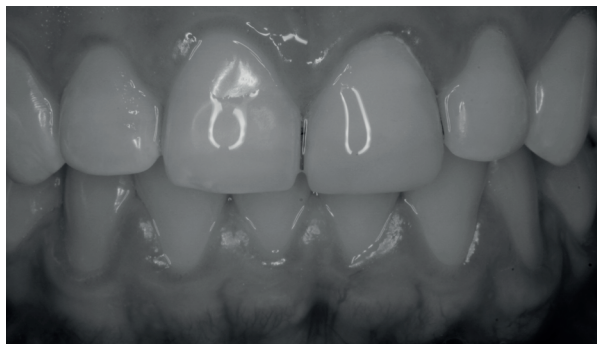

Figura 07 - Imagem final em preto e branco.

Conclusão:

A utilização de materiais restauradores de alto desempenho proporciona a obtenção de resultados estéticos altamente satisfatórios e de altíssima qualidade.

