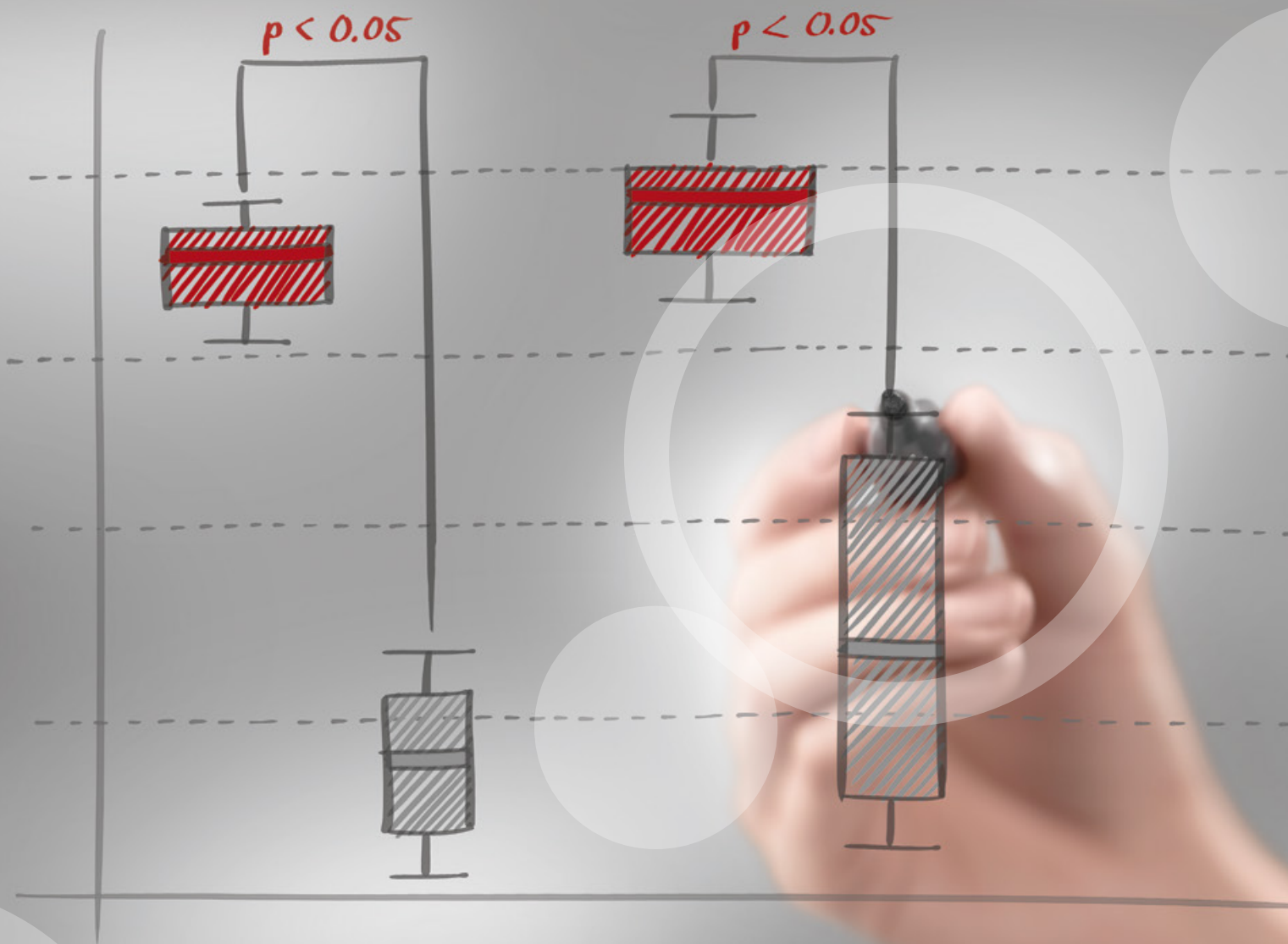

Charisma® Diamond

Overlays oclusais posteriores e facetas anteriores na reabilitação da DVO perdida: método direto-indireto.

- Daniel Cassiolato

Saúde bucal nas melhores mãos.



KULZER
MITSUI CHEMICALS GROUP

Overlays oclusais posteriores e facetas anteriores na reabilitação da DVO perdida: método direto-indireto

Resumo:

Relato de caso clínico

Paciente E.T.C. sexo feminino de 64 anos indicada para tratamento reabilitador, relata como queixa principal episódios recorrentes de dores musculares naregião facial abaixo dos olhos do lado esquerdo, com extensão em direção acima do ouvido e apresenta sinais clínicos e radiográficos de desgaste dos bordos incisais dos dentes anteriores com histórico de hábitos para funcionais de média intensidade.

Queixa principal:

Dores, sensação de tensão muscular abaixo dos olhos e acima da orelha lado esquerdo. Desgaste dos dentes anteriores.

Diagnóstico:

Desequilíbrio oclusal, trauma devido à coroas metálicas (Au) com forma e volume excessivos nos dentes 36 e 37. Hiperfunção muscular, desvio mandibular 2mm para o lado direito e desgaste dos dentes anteriores. Paciente apresenta DVO com perda de 4mm e diastemas nos dentes anteriores. Histórico de tratamento de periodontite traumática nos dentes 26 e 27, com controle semestral e ausência de sinais e sintomas.

Planejamento do tratamento reabilitador

Utilização de placa acrílica rígida e lisa durante 10-15 dias, observar conforto articular e muscular ou ausência de desconforto nestas estruturas.

Arcada inferior: Cimentação adesiva de 06 Facetas anteriores e 08 overlays posteriores realizadas com a resina composta Charisma® Diamond (Kulzer), sem preparo dentário. As restaurações foram aplicadas e maquiadas com pigmentos em modelos de gesso montados em articulador semi-ajustável.

Arcada Superior: Utilização de aparelho ortodôntico fixo auto ligável para correção de posicionamento (ponto objetivo) e diastemas dos dentes anteriores. Cimentação adesiva de 06 facetas anteriores e 08 Overlays posteriores realizadas com a resina composta Charisma® Diamond (Kulzer), sem preparo dentário.

Prognóstico:

Favorável, de acordo com o equilíbrio oclusal e harmonia estética atingidos e utilização de material com adequação mecânica e química para resistir aos esforços mastigatórios, após sua cimentação adesiva em esmalte.

Materiais Utilizados:

- Charisma® Diamond

Autor:

- Daniel Cassiolato

Overlays oclusais posteriores e facetas anteriores na reabilitação da DVO perdida: método direto-indireto

Fotos do caso:

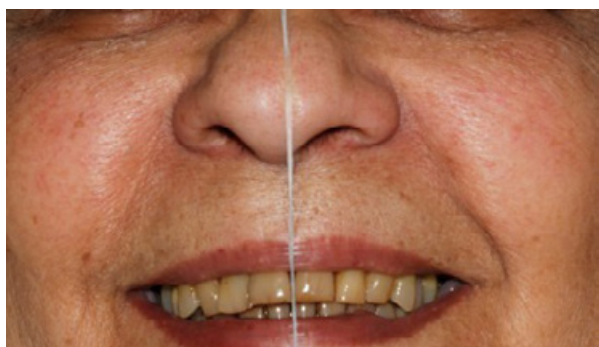

Figura 01 - Imagens iniciais do caso clínico.

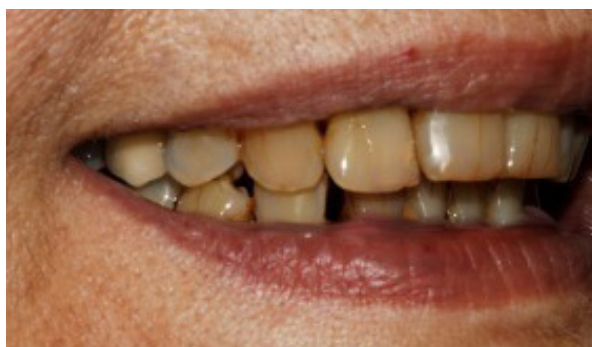

Figura 02 - Imagens iniciais do caso clínico.

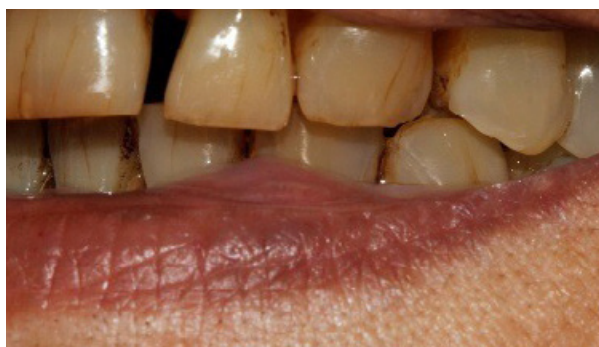

Figura 03 - Imagens iniciais do caso clínico

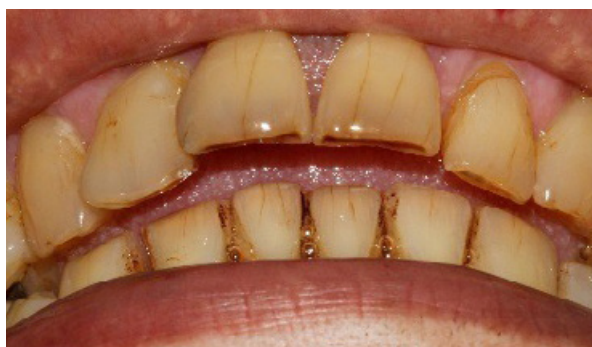

Figura 04 - Imagens iniciais do caso clínico.

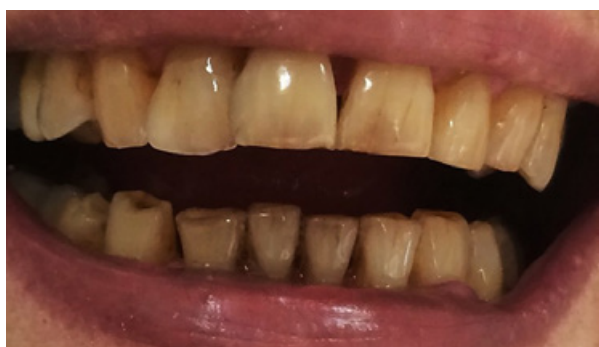

Figura 05 - Imagens iniciais do caso clínico.

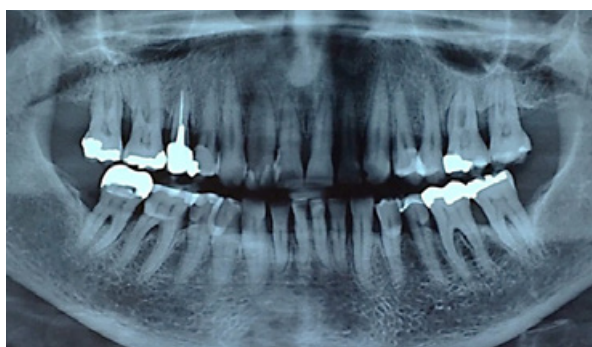


Figura 06 - Radiografia Panorâmica Digital.

Overlays oclusais posteriores e facetas anteriores na reabilitação da DVO perdida: método direto-indireto

Fotos do caso:

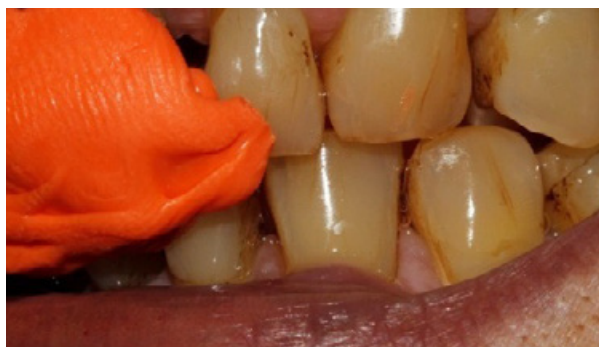


Figura 07 - Correção de desvio lateral mandibular e reposicionamento anterior da mandíbula (2mm): registros de mordida.

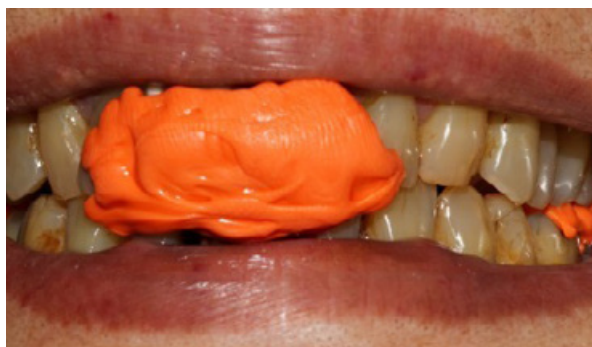

Figura 08 - Correção de desvio lateral mandibular e reposicionamento anterior da mandíbula (2mm): registros de mordida.

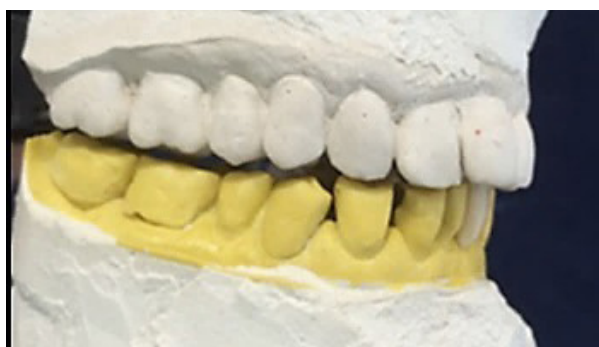

Figura 09 - Aumento da DVO perdida. Modelos montados em articulador semi-ajustável. Abertura do pino incisal do articulador em 4 mm. Modelos aliviados e isolados.

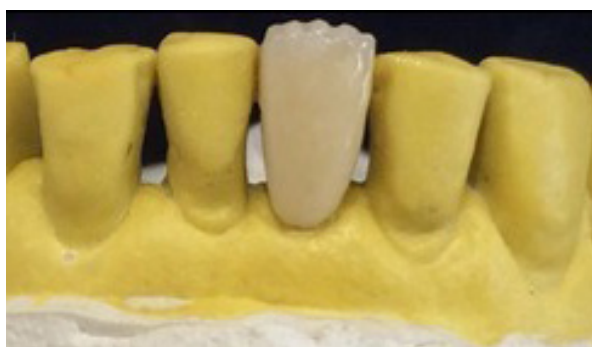

Figura 10 - Aplicação do compósito Charisma® Diamond – Cor A3,5 (resina de dentina Charisma® Diamond OD – opaque dark + resina de esmalte A3,5) dos incisivos anteriores inferiores.

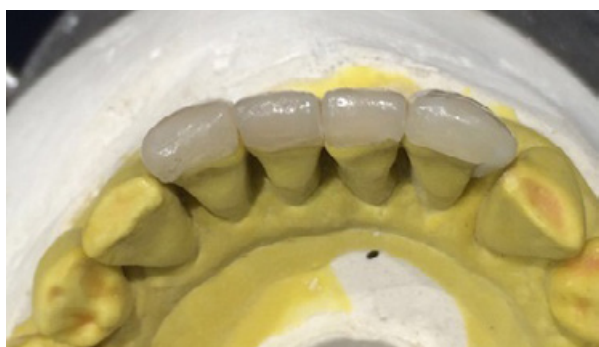

Figura 11 - Aplicação do compósito Charisma® Diamond – Cor A3,5 (resina de dentina Charisma® Diamond OD – opaque dark + resina de esmalte A3,5) dos incisivos anteriores inferiores.

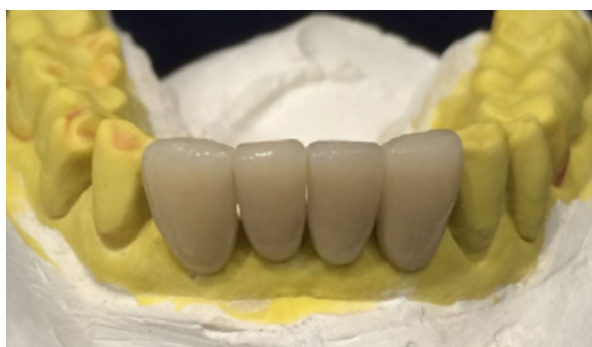

Figura 12 - Aplicação do compósito Charisma® Diamond – Cor A3,5 (resina de dentina Charisma® Diamond OD – opaque dark + resina de esmalte A3,5) dos incisivos anteriores inferiores.

Overlays oclusais posteriores e facetas anteriores na reabilitação da DVO perdida: método direto-indireto

Fotos do caso:

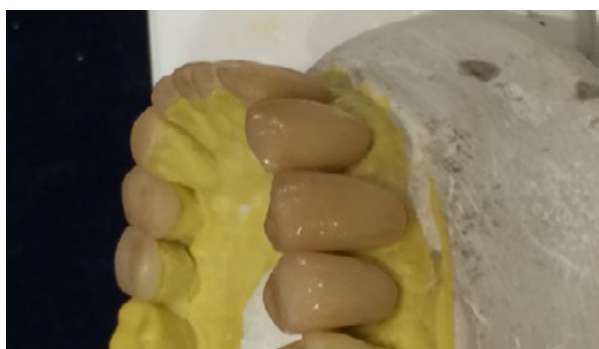


Figura 13 - Maquiagem das Overlays posteriores – marrom Facetas Anteriores - Cinza e ocre.

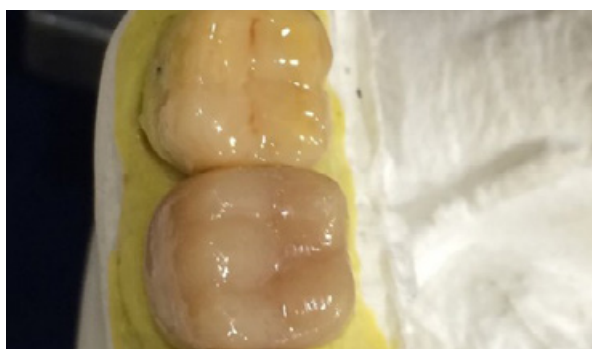

Figura 14 - Maquiagem das Overlays posteriores – marrom Facetas Anteriores - Cinza e ocre.

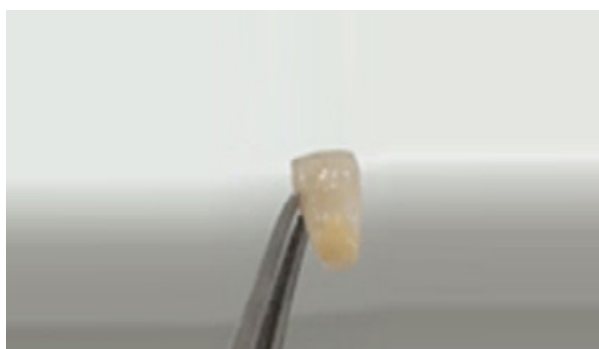

Figura 15 - Maquiagem das Overlays posteriores – marrom Facetas Anteriores - Cinza e ocre.

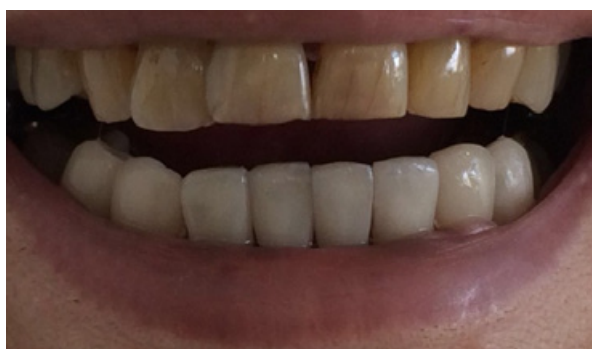

Figura 16 - Prova da cor e forma - A3.

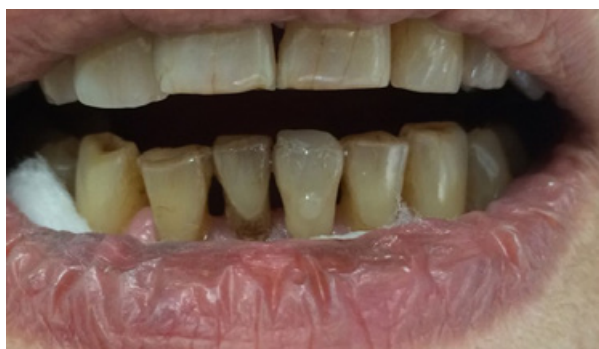

Figura 17 - Faceta direta maquiada no dente 31. Prova da correção da cor com pigmentos - cinza e marrom.

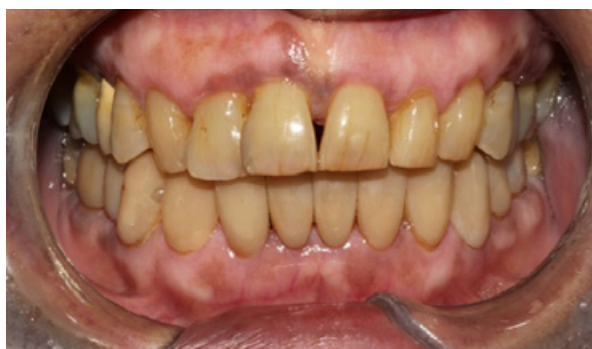

Figura 18 - Cimentação adesiva dos inferiores: Oclusão equilibrada.

Overlays oclusais posteriores e facetas anteriores na reabilitação da DVO perdida: método direto-indireto

Fotos do caso:

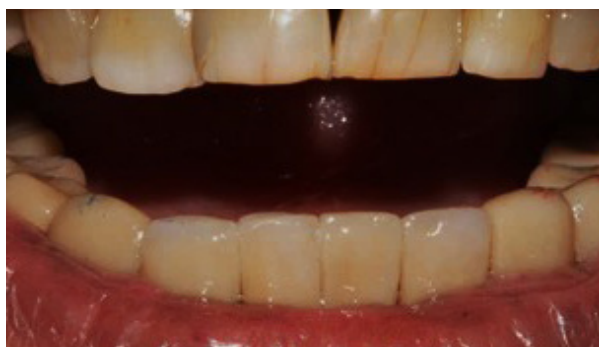

Figura 19 - Cimentação adesiva dos inferiores: Oclusão equilibrada.

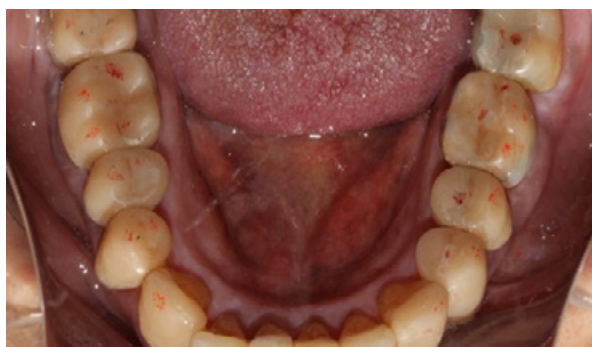

Figura 20 - Cimentação adesiva dos inferiores: Oclusão equilibrada.

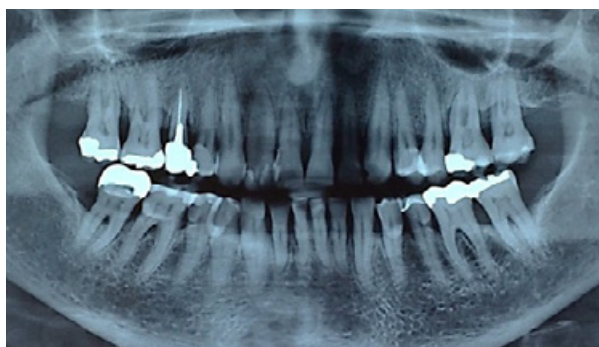

Figura 21 - Radiografia panorâmica inicial.

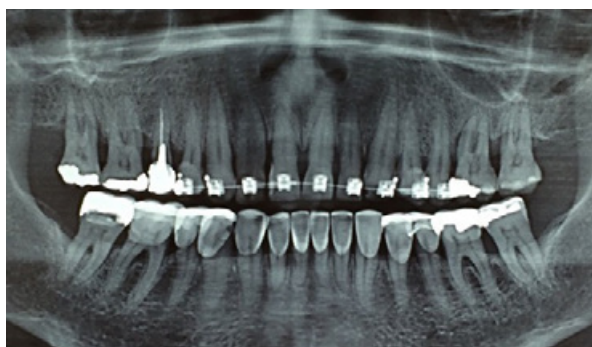

Figura 22 - Radiografia panorâmica intermediária.

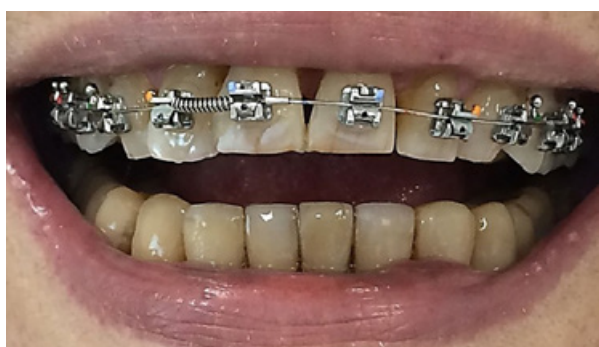


Figura 23 - Início da segunda fase da reabilitação.

